Aus dem Pathologischen Institut des Erwin-Liek-Krankenhauses
zu Berlin-Reinickendorf.
(Leiter: Dozent Dr. Benoit)

Beitrag zur Frage der mucoiden Degeneration in Arterienwänden bei Spontanrupturen und Aneurysmata dissecantia Bildungen der Aorta

Inaugural-Dissertation

zur

Erlangung des

Medizinischen Doktorgrades

an der

Friedrich-Wilhelms-Universität
zu Berlin

vorgelegt von

Otto Janisch
Arzt, aus Berlin

Tag der Promotion: 10. 2. 1939

Druck: Karl und Richard Hoffmann, Charlottenburg, Schillerstr. 44

M 471

Gedruckt mit Genehmigung
der
Medizinischen Fakultät der Universität Berlin.

Dekan: Prof. Dr Siebeck.
Referent: Dozent Dr. Benoit
Korreferent: Prof. Dr. Rössle.

R. UNIV.
BIBLIOTHEEK
LEIDEN

Meinen lieben Eltern

Digitized by the Internet Archive
in 2026

https://archive.org/details/IA41550804_0101

Beim Versuch, die Verhältnisse bei der Entstehung des Aneurysma dissecans zu klären, hat es nicht an eingehenden histologischen Untersuchungen der entsprechenden Fälle gemangelt. Plötzliche Spontanrupturen der großen Körperschlagadern, die die Ursache des plötzlich eingetretenen Todes darstellen ohne nachweisbare äußere Ursachen, sind wiederholt beschrieben worden. Auch finden sich solche, wo es im Anschluß an eine Spontanruptur zu der Entstehung eines Aneurysma dissecans gekommen ist. Immer mehr ist das Augenmerk dabei auf einen eigenartigen Prozeß gerichtet worden, der nur im histologischen Präparat faßbar ist und unter dem Bilde der „mucoiden Degeneration" der Aorta beschrieben wird. Bis 1925 ungefähr finden sich verhältnismäßig nur geringfügige Angaben über mikroskopische Gefäßwandveränderungen bei Spontanrupturen. Die danach beobachteten Fälle zeigten immer deutlicher, daß arteriosklerotische Prozesse und infektiös-toxische allein eine nicht notwendige Voraussetzung zur Entstehung der Spontanrupturen sind. Vielmehr stellt sich heraus, daß eigenartige, vakuolige, lipoide und fettige Degenerationen der Media vorliegen, die eine bis jetzt unbekannte Ursache haben müssen. (Gsell, Cellina, Marciani, Erdheim, Lewinsohn und Moritz.)

Auch hat es nicht an Versuchen gefehlt, experimentell dem Problem näher zu kommen ohne aber vergleichbare Resultate zu erlangen. Die experimentellen Ergebnisse von Fabris, Enderlen, Ziegler und Malkoff konnten allenfalls noch vergleichbar sein mit den Bildern, die bei Menschen auf traumatischer Basis entstanden waren. So wird bei den spontan entstandenen Aneurysmata dissecantia besonders auf das Vorhandensein arteriosklerotischer oder luetischer Gefäßveränderungen hingewiesen. Findet man solche Veränderungen bei den in Frage kommenden Gefäßen, so bietet die Entstehung des Aneurysma dissecans

dem Verständnis keine großen Schwierigkeiten, wenn eine plötzliche Zunahme des Blutdrucks das Einreißen meist der Aorta im veränderten Gefäßbereich hervorgerufen hat. Schwierig wird die Erklärung aber dann, wenn weder Arteriosklerose noch sonst ein zerstörender Prozeß zu finden ist und dennoch die Aorta einen ausgedehnten Riß aufweist, mit Entwicklung eines ausgedehnten, sogenannten Aneurysma dissecans.

Unter einem solchen versteht man am bestem mit Jores, ein intramurales Hämatom nach Ruptur von Gefäßwandschichten. In der Regel findet man dort die Aortenintima rupturiert, dicht oberhalb der Aortenklappen, und findet solche Rupturstellen der Intima wieder in mehr oder weniger weit entfernten distal gelegenen Arterienastbereichen. (A. Carotis, Subclavia und Iliaca). Nach Jores können solche intramuralen Hämatome nach Stichverletzungen, Quetschungen oder von außen her durch plötzlich gesteigerten Blutdruck im Arteriensystem erzeugt werden, — also auf traumatischer Basis — oder spontan zustande kommen auf dem Boden einer Arteriosklerose bei Hypertonie, ja gelegentlich soll die Hypertonie auf psychogener Grundlage entstanden, ein Aneurysma dissecans herbeiführen können.

In der letzten Zeit konnte ich histologische Befunde an Aorten mit Spontanrupturen erheben, die mir Gelegenheit gaben, Vergleiche mit den in der Literatur niedergelegten Befunden anzustellen. Dabei ergaben sich bei der mit der Entwicklung eines Aneurysma dissecans einhergehenden Spontanruptur eigenartige Bilder im Bereich der „mucoiden Degenerationsherde", die bisher in der Literatur nicht beschrieben wurden. Deswegen soll mit besonderer Berücksichtigung dieser Herde im folgenden über drei Fälle von Spontanrupturen berichtet werden.

Beschreibung der Fälle.

Krankengeschichte der Patientin Ch. F., geb. 6. 5. 1905.

Nach Aussagen des Vetters und eigenen Angaben:

Als Kind Rachitis. Später nie ernstlich krank gewesen. Berufsausübung als Verkäuferin ohne Beschwerden. Keine Zeichen für Herzinsufficienz. Vor zwei Wochen Umzug, keine Beschwerden während der Umzugsarbeiten und nachher. Heute im Geschäft plötzlich zusammengebrochen, keine Ohnmacht. Sofortige Einweisung ins Krankenhaus.

Befund bei der Einweisung: 32 Jahre alte Patientin, sehr blasse Haut, weiße Nasenspitze, kalte Gliedmaßen. Puls 78, unregelmäßig, klein. Keine Dyspnoe. Klagt über unbestimmte Schmerzen im ganzen Leib und Hinterkopf. Kopf: Nervenaustrittstellen nicht druckempfindlich. Nerv. occip. o. B. Pupillen in Form und Reaktion o. B. Zunge, Rachen o. B. Hals: Keine Struma, keine Drüsen und keine Halsvenenstauung.

Thorax: Lungen frei, reines vesikuläres Atmen.

Cor: Herz perkutorisch nicht vergrößert. Lautes, systolisches und diastolisches Geräusch über allen Ostien, besonders über der Spitze. Herzspitzenstoß hebend.

Abdomen: Oberbauch im Epigastrium gespannt, kein bestimmter Druckschmerz, Leber nicht vergrößert, Gliedmaßen und Reflexe o. B.

Damals angenommene Diagnose: Kreislaufkollaps, Blut in die Bauchgefäße versackt. Außerdem alter Mitralfehler. Aber keine Stauungszeichen.

Verlauf: Gute Erholung nach Lichtbügel und Strophantin. Patientin bleibt aber blaß. Bauch wird weich, Schmerzen hören auf. Patientin klagt über Leere im Kopf. Beim Auskultieren der Lungen plötzliches Zusammensinken mit sofortiger Ohnmacht. Puls war sofort kaum fühlbar. Herztöne noch sehr deutlich. Nach Kampfer, Cardiazol, Sympatol, Strophantin kurzes Ansprechen des Pulses, nach 20 Minuten Herzstillstand.

Sektionsbericht:

Leiche einer 32 Jahre alten weiblichen Person in reduziertem Ernährungs- und Kräftezustand.

Die Behaarung des Kopfes der Norm entsprechend. Desgleichen die der Genitalien und des Stammes. Die Zähne sind leidlich im Ober- und Unterkiefer erhalten. Die sichtbaren Schleimhäute, wie die Haut des ganzen Körpers sind extrem blaß. Die Pupillen sind mittelweit, gleichweit, rund. Die unteren Extremitäten zeigen keine Ödeme. Der Leib ist nicht aufgetrieben und in den abhängigen Partien befinden sich geringe Leichenflecke, die Leichenstarre ist an den oberen und unteren Extremitäten noch vorhanden. Am Hals ist sie gelöst. Die äußeren Körperöffnungen sind frei von Fremdkörpern und pathologischen Sekreten. Die Haut des Körpers weist nirgends Verletzungen und Zeichen einer stattgehabten Gewalteinwirkung auf. Nach Eröffnung des Abdomens sieht man die spiegelnden Darmschlingen vorliegen und der Wurmfortsatz ist frei von Verwachsungen. Die Leber überragt etwa um zwei Querfinger den rechten Rippenbogen und die Milz erreicht den linken nicht mit dem unteren Pol. Im kleinen Becken sind die Organe regelrecht gelagert, die Ovarien sind etwas vergrößert. Das Peritoneum ist feucht und spiegelnd. Die Lymphknoten neben

der Aorta sind nicht vergrößert und verändert. Zwerchfellstand rechts im vierten, links im fünften Intercostalraum. Die Rippenknorpel lassen sich leicht mit dem Messer schneiden. Die Lungen liegen atelektatisch frei in ihren Höhlen. In den Pleurahöhlen befindet sich keine vermehrte Flüssigkeit. Der Thymus im vorderen Mediastinum ist klein und nicht verändert.

Herz: Der Herzbeutel schimmert bläulich durch. Die Herzbeutelhöhle ist angefüllt mit geronnenem und flüssigem Blut von zirka 300 ccm Menge, ohne aber unter Druck zu stehen. Nach Eröffnen des Herzbeutels sieht man an der Vorderseite des Herzens im Bereich des rechten Vorhofs und dessen Herzohrs einen feinen Riß im Epicard, in der Umgebung befindet sich ein Hämatom unter dem Epicard, dieses setzt sich nach oben links in Richtung auf die Aorta fort. Im rechten Ventrikel und Vorhof befindet sich nur geronnenes Blut. Die Dicke des rechten Ventrikels und die des linken entsprechen der Norm. Die Weite des linken Ventrikels ist etwas gegen die Norm vermehrt. Die Klappen und Segel des Herzens sind frei von Auflagerungen, insbesondere keine Zeichen einer abgelaufenen Endocarditis an der Mitralis. Dagegen findet man im Bereich der Aortenklappen einen Größenunterschied, der nicht der Norm entspricht.

Die Aortenklappen sind in Dreizahl vorhanden. Auf dem Schnitt durch den Herzmuskel sieht man keine Veränderungen. Die Papillarmuskeln sind nicht verändert, die Sehnenfäden sind zart. Die Herzohren sind frei von vitalen Gerinnseln, das Foramen ovale ist geschlossen. Die Herzkranzarterien zeigen nur eine ganz geringe Lipoid-Infiltration der Intima. Auch im Bereich der Aorta sieht man eine solche; aber eine Arteriosklerose besteht nicht. Dagegen findet man eine buchtenartige, diffuse Erweiterung der Aorta im Bogenabschnitt. Hier, 4 cm oberhalb der Aortenklappen besteht ein Riß in der Intima von zirka 5 bis 6 cm Länge in querer Anordnung. Intima und Media sind voneinander abgescheert und dies bis zu einem weiteren Querriß im Bereich der Bauchaorta. Weiter finden sich Querrisse im Bereich der Intima der Halsschlagadern. Da zwischen Intima und Media sich ein Hämatom gebildet hat, ist es erlaubt, von einem echten Aneurysma dissecans zu sprechen. Umfang der rechten Arteria iliaca 25 mm, links 25 mm.

In der linken A. iliaca besteht ein querverlaufender, 8 mm langer Riß mit Abscheerung der Media von der Adventitia. Ganz leichte Intima-Verfettungen sind in der Umgebung der Rißstelle nicht vorhanden, diese finden sich an der Hinterwand mit einer Ausdehnung von 20 mm zu 1 mm. Periarterielles Hämatom von hier bis zum Herzen reichend. Die rechte A. iliaca zeigt ebenfalls ein periarterielles Hämatom. Eine fast zirkuläre Rißstelle der Media und Adventitia bis zu einer Strecke von 8 mm, wo die Media und Intima zusammenhängen, findet sich 23 mm unterhalb der Arteria mesenteria sup. Von da bis zum Aortenbogen ein periarterielles Hämatom mit Abriß der gesamten Intercostalarterien, nur die rechten sind unverletzt. Die linke A. subclavia zeigt kein periarterielles Hämatom, dagegen wieder die linke Arteria carotis und A. anonyma. In der linken A. carotis besteht wiederum ein quergestellter Einriß zirka 72 mm vom Abgang des Aortenbogens entfernt. Die Aorta zeigt eine ganz geringe schlierenförmige, herunterlaufende Intimaverfettung.

Sklerotische Veränderungen sind nicht vorhanden. Der Umfang der Aorta beträgt im Bauchabschnitt vor der Teilungsstelle der Aa. iliacae 35 mm, im Brustabschnitt in Höhe des zweiten Intercostalarterienpaares 45 mm und in Höhe der Arteria carotis 40 mm. Die linke A. carotis hat einen Umfang von 15 mm, die A. anonyma von 21 mm und die linke A. subclavia hat einen Umfang von 21 mm.

Das Hämatom befindet sich auch in den Adventitialschichten. Bei der Sondierung der rechten A. renalis stößt man auf Widerstand. Man gelangt in ihrem Verlauf in knotig aufgetriebenes Gewebe, das zwischen ihr und der V. cava verläuft und Lymphknotengewebe einschließt.

Brustwirbelsäule zeigt einen geringen Grad einer Kypho-Skoliose.

Lungen: Die Pleuren sind feucht und spiegelnd. Der Luftgehalt in den Unterlappen an der Hinterseite ist geringer als in den vorderen Abschnitten. Die Hylus-Lymphknoten sind nicht verändert. Die Schnitte durch die Organe zeigen nirgends herdförmige Verdichtungen. Die Bronchien zeigen keinen eitrigen Schleim, die Schleimhaut ist nicht verdickt und gerötet. Die Lungenarterien sind frei von Gerinnseln.

Halsorgane: Die Zungenschleimhaut ist nicht verändert. Die Tonsillen sind nicht verändert und zeigen auf dem Schnitt keine Pfröpfe. Die Schilddrüse ist dunkelrot und nicht vergrößert. Die Schnittfläche zeigt wie die Oberfläche keine Knotenbildungen. Die Schleimhaut der Trachea und die des Oesophagus ist blaßgrau. Die Bifurkartions-Lymphknoten sind nicht verändert.

Milz: Leichenhandtellergroß. Die Konsistenz ist sehr fest und die Farbe dunkelrot. Die Kapsel ist glatt und die Oberfläche gespannt. Auf dem Schnitt ist die Pulpa nicht verstreichbar und die Follikel sind nicht vergrößert. Die Trabekelzeichnung ist undeutlich.

Nebennieren: Mittelgroß. Die Rinde ist lipoidarm und die Marksubstanz ist schmal und blaßgrau.

Nieren: Mittelgroß. Die Konsistenz der an der Oberfläche glatten Organe ist fest und die Farbe dunkelrot. Die Schnitte durch die Organe zeigen keine Herde. Auf dem Schnitt ist die Grenze zwischen Rinde und Mark scharf. Die Nierenbecken sind nicht erweitert und die Nierenbeckenschleimhaut, wie die der Ureteren ist blaßgrau.

Beckenorgane: Die Blase enthält wenige ccm eines klaren, gelblichen Urins. Die Ureteren-Mündungen sind frei von Steinen. Die Vagina ist eng und die Portio springt knopfförmig in die Vagina vor. Das Orificium ut. ext. ist mit einem Schleimpfropf verschlossen. Die Schleimhaut der Cervix und die des Fundus ist sehr stark gerötet und aufgelockert. Die Tuben sind eng. Die Fimbrien sind nicht mit dem Ovarien verwachsen. Die Ovarien sind groß. Auf dem Schnitt durch diese Organe sieht man zahlreiche corpora fibrosa und lutea und einzelne Cysten. Die Rectum-Schleimhaut ist ohne Besonderheiten.

Leber: Mittelgroß. Die Oberfläche ist glatt und die Kapsel nirgends verdickt. Die Konsistenz ist fest und die Farbe dunkelrot. Die Läppchen-Zeichnung auf dem Schnitt deutlich, die intra- und extra-hepatischen Gallenwege sind frei von Steinen. Die Gallenblase ist mit wenigen ccm einer zähflüssigen, dunkelgrünen Galle gefüllt.

Pankreas: Mittelgroß. Die Läppchenanordnung ist deutlich und die Farbe dunkelrot. Konsistenz ist fest.

Magen-Darm: Im Magen ist kein Speisebrei mehr vorhanden. Die Schleimhaut ist blaßgrau, frei von Narben und Ulcera. Die Duodenal-Schleimhaut ist gallig imbibiert und die übrige Darmschleimhaut ist frei von Veränderungen.

Die solitären und aggregierten Follikel sind nicht vergrößert, auch nicht die Mesenterial-Lymphknoten. Die Dickdarmschleimhaut und Appendix o. B.

Schädel: Die Galea aponeurotica ist frei von Narben und Verletzungen. Die Innenfläche der Dura ist perlmutterartig spiegelnd. Die duralen Sinus sind nicht von vitalen Gerinnseln verlegt. Die Pia ist zart, die pialen Gefäße sind nirgends vermehrt injiciert. Das Windungsrelief entspricht der Norm. Die Konsistenz des Gehirns ist fest. Auf Schnitten durch das Gehirn sieht man nicht erweiterte Kammern mit einem glatten Ependym. Die Plexus sind blaßrot. Die Stammganglien und die Substantia nigra sind makroskopisch nicht verändert. Die Schnitte durch die Kleinhirn-Hemisphären und die Pons sind, wie auch die Medulla ebenfalls frei von Herden. Die Hypophyse und die Epiphyse sind makroskopisch nicht verändert. Die Schleimhaut der Mittelohren und die der Nebenhöhlen der Nase sind nicht entzündlich verändert.

Pathologisch-anatomische Diagnose.

Aneurysma dissecans im Bereich der Aorta ascendens bis zur Gabelung in die A. iliacae communis. Intimarisse im aufsteigenden Abschnitt der Aorta, in den Halsschlagadern, in der linken A. subclavia, sowie in der Bauchaorta. Geringe Kypho-Skoliose der Brustwirbelsäule.

Subepicardiales Hämatom im Bereich der intrapericardialen Abschnitte der Aorta und mit Perforation im Bereich des rechten Herzohres, wohin sich das Hämatom am Herzen erstreckt. Hämopericard. Allgemeine Anämie. Aneurysmaähnliche Ausweitung der Aorta ascendens. Differenzen in der Größe der Aortenklappen. Stauungsorgane.

Todesursache: Innere Verblutung.

Histologischer Befund.

A. iliaca sinistra:

Die Gesamtdicke der Gefäßwand entspricht der Norm. In der Intima besonders deutlich im Malory-Präparat erkennbar keine Veränderungen, dagegen besteht eine wolkige Auflösung der subintimalen Schichten der Media mit eigenartigen tropfenförmigen Körperchen in den Degenerationsherden, die sich im Hämatoxilin-Präparat dunkelblau anfärben. Im Hä.-Sudan-Präparat besteht keine Verfettung, insbesondere auch nicht im Bereich der in der Media liegenden subintimalen Degenerationsherden. Nur in der Intima sieht man einige vereinzelte sudanfärbbare Tröpfchen in einzelnen Zellen. An der Grenze zwischen Adventitia und Media, aber noch in der Media liegend, sieht man ein Auseinanderweichen der Schichten mit typischer Hämatombildung. In dieser Zone liegen leukozytäre Infiltrate. In den Randschichten der A. iliaca und gegen das Hämatom zu, d. h. dort,

wo das Blut in das Aneurysma dissecans floß und nach Passieren des an dieser Stelle befindlichen, untersten Risses, wieder in die A. iliaca einströmte, sieht man Thrombenbildung.



Abb. 1. Fall Ch. F. Färbung: Hämatoxilin. Vergr. 150mal. Kalkschüppchenablagerung in mucoiden Degenerationsherden der A. iliaca sinistra.

Im Elastica-Präparat nach Weigert fällt das Verhalten der Elastica interna auf, die auf weite Strecken unterbrochen wird und sich dann nur noch in kurzen, abgebrochenen Stücken vorfindet. Man findet sie dann mehr bandartig breit, besonders im Bereich der wolkenartigen Aufhellungen in den subintimalen Schichten.

A. iliaca dextra.

Die Gefäßwand entspricht der Dicke der linken Seite. Im Vergleich mit den Präparaten der A. iliaca sinistra fällt auf, daß die Zellkerne in der Media wie durcheinander gewürfelt erscheinen. Im Gegensatz zur linken Seite ist es hier zu einem Auseinanderweichen der Media selbst gekommen und das Hämatom läßt sich dementsprechend nicht zwischen Adventitia und Media wie links, sondern in der Media selbst nachweisen.

Auffallend ist, daß sich in der rechten A. iliaca eine sehr lockere Strukturierung der subintimalen Media-Schichten beobachten läßt, in denen auch die lymphocitären Infiltrate vorhanden sind. Indessen zeigt die Media der rechten A. iliaca nicht so ausgedehnte, wolkige Degenerationsherde wie links. Im adventitiellen Bindegewebe sind keine Infiltrate nachweisbar.

Dort, wo in der Media die Schichten auseinandergewichen sind, findet man im elastischen Gewebe, wie auch in der Muskulatur Verquellungen im Sinne der hyalinen und fibrinoiden Verquellungen. Im Fettpräparat sieht man geringfügige Lipoid-Einlagerungen in der subintimalen Gewebsschicht. Sie stehen aber in keiner Beziehung zu jenen Schichten, die auseinandergewichen sind und wo man die Hämatombildung findet. Im Oxydase-Präparat sieht man im Bereich der fibrinoiden Verquellungen reichlich oxydase positiv granulierte Zellen.

V. cava.

Histologisch keine pathologische Veränderungen in den Wandschichten nachweisbar.

V. cava und A. renalis dextra.

Im Bereich eines sympathischen Ganglions finden sich hier keine Veränderungen in den Wandschichten der Venen. Die Wand der A. renalis dextra zeigt eine Armut an färbbaren Zellkernen in allen Schichten, auch sind hier die oben beschriebenen wolkigen Degenerationsherde noch nachweisbar, so daß es nun zu eigenartigen Hohlraumbildungen gekommen ist, ohne indessen die hämatoxilinophilen Schollen zu enthalten, wie sie bei der linken A. iliaca zu sehen sind. Hier findet man dagegen Gebilde, die an schwach färbbare Kerne erinnern, wobei sich nur ein zartes Chromatingerüst mit Hä. anfärbt.

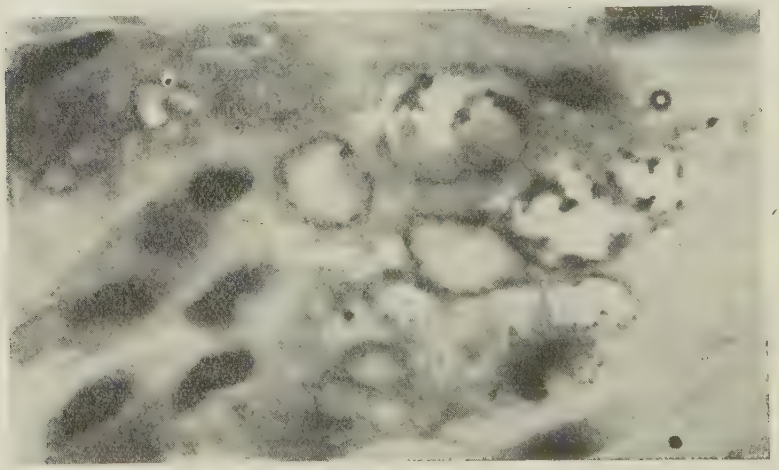

Abb. 2. Fall Ch. F. Färbung: Hämatoxilin Vergr. 1500mal. Arteria renalis dextra. Vakuolige Degenerationsherde mit beginnender Kalkschüppchenablagerung.

A. carotis sinistra

Das Fettpräparat zeigt eine geringe subintimale Fettinfiltration. Die Eliastica ist in der Media von typischer Anordnung. Die wolkigen fibrinoiden Aufhellungen und Degenerationsherde gehen einher mit kleinen

Blutungsherden daselbst. In der Umgebung solcher finden sich stark oxydase positive Zellanreicherungen, die deutlich Beziehung zu den fibrinoiden Degenerationsherden aufweisen.

A. subclavia sinistra.

Die A. zeigt eine periarterielle Blutung bei sonst normaler Strukturierung der Gefäßwand. Im Fettpräparat nur geringe, subintimale Lipoideinlagerungen. Die Oxydase-Präparate fallen negativ aus.

A. carotis dextra.

Nur geringe Intima-Verfettung, sonst keine Veränderungen. Oxydase-Präparat ist negativ.

A. subclavia dextra.

Histologisch normaler Aufbau der Wandschichten.

Aorta quer und abgescheerter Teil der Aorta.

Hinsichtlich der Dicke und des histologischen Aufbaues der Wandschichten bestehen keine Abweichungen von der Norm. An einer Stelle findet man in der Adventitia einen leucozytären Infiltrationsherd, der jedoch nirgends auf einer Reihe von Stufenschichten auf die Media übergreift.

In dieser sieht man gelegentlich wieder die fibrinoiden Degenerationsherde mit weitgehender Zerstörung und Blutung in die Media. Lympho- und leucozytäre Infiltratbildungen sind in der Aorta nicht nachweisbar.

Bei einem 32 Jahre alten Mädchen zeigt die Sektion als Todesursache ein ausgedehntes, periarterielles Hämatom, das in den Herzbeutel durchgebrochen war und so ein echtes Aneurysma dissecans sich entwickelt hatte. Histologisch fanden sich keine Anhaltspunkte für Lues oder Arteriosklerose, wie die Abbildungen einwandfrei darlegen, dagegen ein eigenartiger degenerativer Prozeß in der Media und in den subintimalen Schichten. Er ist charakterisiert durch das Auftreten vakuoliger Degenerationsherde in den elastischen Fasern und im Bindegewebe, um dann in einem nächsten älteren Stadium im Bereich ausgedehnter histologisch wolkenartiger Degenerationsherde zu feintröpfigen Verkalkungen und Kalkniederschlägen sich zu zeigen, ohne daß hier Atherom-Bildungen im Sinne einer Atheromatose nachweisbar wären. Diese eben geschilderten und in Abbildung 1 gezeigten Veränderungen sind unabhängig von dem Verhalten der Vasa vasorum der Aorta oder der adventitiellen Gefäße der peripher gelegenen Arterien. Sie finden sich vorwiegend in den Aa. iliacae und den Bauchaorta-Abschnitten. Die wolkenartigen Degenerationsherde der Media mit den Verkalkungen, die ebenfalls dort gefunden werden, fehlen völlig oberhalb der

A. mesenterica inferior, sie werden nur in den untersten Bauchaorten-Abschnitten und in den Aa. iliacae gefunden. Betrachtet man nun die Rupturstellen, von denen sich im vorliegenden Falle die größte im Bereich der Aortenwurzel, die kleinere im Bereich der Bauchaorta, in den Halsschlagadern und in den Aa. iliacae finden, so ist auffallend, daß die ältesten Rißstellen sich in der Peripherie und nicht im Bereich der Aorta selbst befanden. Als Kriterium für das Alter galt mir die gewebliche Reaktion auf den Zerstörungsprozeß. Dieser ist im Bereich der Aa. iliacae am ältesten insofern, als hier am besten im Oxydase-Präparat erkennbar, eine starke, leucozytäre Infiltration von dem Hämatom in das nekrotische Gewebe nachweisbar ist, welche im Bereich der Aorta völlig fehlt. Auch sieht man im Bereich des periarteriellen und intramuralen Hämatoms an diesen Stellen beginnende Thrombenbildungen, welche im Bereich der Aorta völlig fehlen. Auch die Elastica weist in der Peripherie die schwersten Schädigungen auf, während sie im Bereich der Aorta lange nicht in dem Maße beschädigt ist wie in der Peripherie.

Den Entstehungsmechanismus des Aneurysma dissecans im vorliegenden Falle stelle ich mir auf Grund der histologischen Befunde so vor, daß auf einen vorwiegend in den subintimalen Schichten in der Media sich abspielenden Degenerationsprozeß des Bindegewebes der elastischen Fasern, es zu weitgehenden Nekrosen vorwiegend in den peripheren Arterien gekommen ist. Dieser Prozeß schreitet von der Peripherie nach dem Herzen zu im Bereich der Aorta fort, bis schließlich im Bereich der Aorta ascendens ein fast zirkulärer Riß entsteht, weil dem Innendruck der Blutsäule der Aorta die Wandschichten keinen Widerstand entgegensetzen können. Nun wühlt sich das Blut seinen Weg in die Media bis zu den am weitesten gelegenen Degenerationsstellen, in diesem Falle bis zur A. iliaca, um dort trotz des Druckgefälles, das in dem Hämatom auftritt, die Intima wiederum einzureißen und um dem Blut die Möglichkeit zu geben, vom Hämatom wieder in das Arterienlumen zurückzukehren.

Zur Stützung dieser Ansicht führe ich die Untersuchungsergebnisse von einer zweiten Beobachtung an, die bei der Sektion eines 54 Jahre alten Mannes gewonnen

wurde, bei dem geheilte Aortenrisse gefunden wurden, ohne daß es hier zur Entwicklung eines Aneurysma dissecans oder eines intramuralen resp. periarteriellen Hämatoms gekommen ist, obwohl in diesem Falle eine Hypertonie bestanden hat.

Klinischer Befund.

Patient F. Sch. Beruf Schuhmacher, geb. 18. 11. 1882.

Als Kind linke Kniescheibe ausgekugelt, seitdem hinkt er. Sonst war Patient nie ernstlich krank. Seit einigen Jahren bemerkt er, daß er nachts öfters Wasser lassen muß. Seit dem Sommer sind auch die Füße angeschwollen. In der letzten Zeit wurde die Schwellung der Beine noch stärker. Häufig Kopfschmerzen und Atemnot. Einweisung wegen Nierenleidens.

Befund: 54 Jahre alter Patient in gutem Ernährungszustand und mäßigem Kräftezustand. Haut und sichtbare Schleimhäute sehr blaß. Die Beine sind stark ödematös. Kopf: frei beweglich. Zunge feucht, belegt. Brust: Kypho-Skoliose mäßigen Grades, oberflächliche, kurze Atmung.

Lungen: Grenzen gering verschieblich, feuchtes Rasseln über beiden Lungen.

Herz: Geringe Arythmie. Töne leise, etwas unrein. Grenzen rechts normal, links etwa 12 cm von der Medianlinie.

Leib: Weich. Leber bis etwa handbreit unter dem Rippenbogen palpabel und stark druckempfindlich.

Gliedmaßen: Beide Beine sind stark ödematös. Dellen bleiben beim Eindrücken zurück. Normale Beweglichkeit.

Z. N. S.: Keine pathologischen Reflexe.

Verlauf: Blutdruck 220/150 mm Hg. Es wird sofort ein Aderlaß von 750 ccm gemacht. Traubenzucker und ¼ mg Strophantin i. v. R. N. 29,40 mg %. Patient leidet sehr unter Atemnot. Am 10. 2. schlechtes Allgemeinbefinden. Karelltag (800 ccm Milch). Patient scheidet nur 420 ccm aus. Strophantin und Traubenzucker i. v. 11. 2. Befinden unverändert. 12. 2. Strophantin und Traubenzucker. R. R. 150/55, Wa. R. negativ. 14. 2. Subfebrile Temperatur. Allgemeinbefinden verschlechtert sich. Diurese kommt nicht in Gang. 16. 2. Trotz energischer Exitation erfolgt der Exitus.

Sektionsbericht:

Leiche eines 54 Jahre alten Mannes mit dichter Kopfbehaarung und geringer Stammbehaarung. Genital- und Achselbehaarung der Norm entsprechend. Die Hoden befinden sich beide im Skrotum. Die äußeren Körperöffnungen sind frei. Die unteren Extremitäten zeigen Ödeme. Das linke Bein ist durch extreme Schiefstellung des Beckens um 3 cm kürzer als das rechte Bein und im Kniegelenk gebeugt.

Das Kniegelenk zeigt nur eine geringe Bewegungsmöglichkeit. Die Wirbelsäule zeigt eine Kypho-Skoliose im Bereich der unteren Brust- und oberen Lendenwirbel. Der Thorax ist faßförmig. Pupillen sind mittelweit, gleichweit, rund. Bulbi stehen parallel. Zähne lückenhaft vorhanden. In den abhängigen Partien der Körperhaut sind Leichenflecke vorhanden. Die Leichenstarre an den unteren Extremitäten ist vorhanden. Nach Er-

öffnung des Abdomens mißt das subkutane Fettgewebe 2 cm. Das große Netz enthält reichlich Fettgewebe. Im kleinen Becken befinden sich ungefähr 300 ccm klare Flüssigkeit. Zwerchfellstand rechts im 5., links im 6. I. K. R. Nach Eröffnung der Pleurahöhlen fließt ebenfalls klare Flüssigkeit ab. Beiderseits etwa je 400 ccm. Die Rippenknorpel lassen sich nicht schneiden. Der Sternum ist ebenfalls nicht schneidbar. Die Lungen liegen voluminös in ihren Höhlen. Im vorderen Mediastinum liegt ein Thymuskörper, in dem makroskopisch kein Parenchym erkannt werden kann. Nach Eröffnung der Pericardhöhle ist auch hier die Flüssigkeit deutlich vermehrt.

Herz: Weit über Leichenfaust groß. (830 gr.) Das Epi- und Pericard sind feucht, spiegelnd. Das subepicardiale Fettgewebe ist gering entwickelt. An der Vorderfläche ein Fünfmarkstück großer Sehnenfleck. Im rechten Ventrikel reichlich Speckhaut und Cruorgerinnsel. Im rechten Ventrikel, dem Conus und der A. pulmonalis keine vitalen Gerinnsel. Die Dicke der rechten Kammerwand 7 mm, links 22 mm. Die Kammern bedeutend erweitert. Die Klappen und Segel frei von Auflagerungen. Sehnenfäden nicht verkürzt. Papillarmuskeln nicht abgeflacht. Zwischen den Trabekeln links sieht man gelblich-weiße, an der Oberfläche geriffelte, trockene, brüchige Gerinnsel. Im linken Herzohr ebenfalls größere Gerinnsel. Die Kranzarterien sind starr und stark gelblich gefleckt. Auf dem Schnitt durch den Herzmuskel, der von dunkelroter Farbe ist, sieht man keine Schwielen und Fleckungen. Die Aorta ist nicht erweitert, jedoch allenthalben gelblich gefleckt, in beetartig angeordneten Feldern, auf denen im Bereich der Bauchaorta vitale Gerinnsel aufliegen. Die linke A. renalis ist durch einen vitalen Blutpfropf verstopft. Oberhalb der Aortenklappen sieht man drei Stellen, wo die Intima und Teile der Media wie auseinandergerissen klaffen, und die Aortenwand nur noch durch dünne Schichten der Adventitia gebildet wird. Frische Verletzungen fehlen.

Lungen: Es bestehen nur einzelne, strangförmige Pleuraverwachsungen über den Spitzen. Die Pleuren sind feucht und spiegelnd. Der Luftgehalt in den Oberlappen reichlich, in den Unterlappen ist er herabgesetzt. Auf dem Schnitt durch die Organe, deren Hyluslymphknoten nicht vergrößert, von schwarzgrauer Farbe und frei von Verkalkungsherden sind, ist die Farbe braunrot. Von der Schnittfläche läßt sich etwas Flüssigkeit abpressen. Im linken Untergeschoß des Oberlappens besteht subpleural ein linsengroßer, verkreideter Herd. Die Bronchien sind frei von Schleim, die Schleimhaut ist gerötet. Die Lungenarterien sind frei von vitalen Gerinnseln.

Halsorgane: Die Zungenschleimhaut ist frei von Narben und Verletzungen. Die Tonsillen sind wenig zerklüftet und frei von Pfröpfen. Die Schleimhaut, im Ösophagos graurot, in der Trachea dunkelrot, jedoch feucht. Die Schilddrüse wiegt 50 gr und zeigt auf dem Schnitt eine normale Struktur. Die Bifurkartionslymphknoten entsprechen denen am Lungenhylus.

Milz: Weit über Leichenhandfläche groß. (510 gr.) Die Oberfläche glatt, dunkelrot, Konsistenz sehr fest. Die Hylusgefäße geschlängelt. Auf dem Schnitt dunkelrote Farbe, kein Inhalt abstreifbar. Die Follikel klein.

Nebennieren: 26 gr. Bei guter Präparationsmöglichkeit auf dem Schnitt guter Lipoidgehalt der Rinde, bei reichlicher Pigmentation der Zona reticularis. Das Mark breit, weißgrau.

Nieren: Vergrößert (380 gr). Konsistenz sehr fest. Oberfläche fein granuliert. Farbe dunkelrot. Auf dem Schnitt durch die linke Niere sieht man besonders ausgeprägt an den Polen scharf umschriebene, auf dem Schnitt herdförmige, gelbliche Bereiche. Die Farbe in den übrigen Bezirken ist dunkelrot. Rinde und Mark stehen in normalem Verhältnis zueinander. Die Grenze zwischen beiden überall scharf. Nierenbecken nicht erweitert. Die Schleimhaut der Ureteren frei von entzündlichen Prozessen. Die Arterien der Niere links sind durch Gerinnsel teilweise verlegt, im übrigen klaffend

Beckenorgane: In der Blase reichlich Urin. Die Blasenschleimhaut ist blaßgrau. Prostata-Samenblase — Hoden- und Nebenhoden entsprechend entwickelt. Rektum-Schleimhaut o. B.

Leber: Groß, 2000 gr. Oberfläche glatt, Konsistenz fest. Kapsel nirgends verdickt. Auf dem Schnitt durch das Organ sieht man deutlich Läppchenzeichnung. Die intra- und extra-hepatischen Gallenwege sind frei von Steinen. Die Farbe des Parenchyms ist in den Läppchenrändern dunkelrot, im Zentrum braun/rot, gelb.

Magen-Darm: Im Magen flüssiger Inhalt. Schleimhaut postmortal verändert, glatt. Die Duodenalschleimhaut gallig imbibiert. Galle dunkelgrünbraun. Die übrige Dünndarmschleimhaut vermehrt gerötet. Die solitären und aggregierten Follikel sind nicht vergrößert. Ebenfalls die mesenterialen Lymphknoten. Appendix und Dickdarmschleimhaut o. B.

Gehirn: Die Galea aponeurotica frei von Narben und Verletzungen. Die Calotte sägt sich leicht. Die Dura gleichmäßig gespannt, perlmutterartig spiegelnd. Die Pia ist zart. Die basalen Hirnarterien sind stark sklerotisch verändert. Hypo- und Epiphyse sind makroskopisch o.B. Das Wölbungsrelief entspricht der Norm. Die Hirnkammern sind erweitert. Das Ependym glatt. Die Plexus dunkelrot. Der Liquor klar. Schnitte durch das Gehirn zeigen nirgends herdförmige Veränderungen. Solche fehlen auch im Bereich des Pons- und des Kleinhirn. Die Mittelohren-Schleimhaut und die der Nebenhöhlen der Nase nicht entzündlich verändert.

Pathologisch-anatomische Diagnose.

Arteriolosklerose der Nieren (benigne Sklerose der Nieren) Dilatative Hypertrophie des linken Ventrikels. Wandständige Thromben zwischen den Trabekeln der linken Herzkammer. Embolische Verlegung der linken Nierenarterie. Anämische Infarkte der linken Niere. Arteriosklerose der Aorta und der Herzkranzarterien. Ausgeheilte Spontanrisse der Aorta ascendens dicht über den Aortenklappen. Stauungslungen. Dilatative Hypertrophie des conus pulmonalis. Hydropericard, Hydrothorax beiderseits, Ascitis, Anarsarka. Stauungsmilz und Stauungsleber. Stauungskatarrh der Magen- und Darmschleimhaut. Stauungstracheobronchitis. Kypho-Skoliose der unteren Brust und oberen Lendenwirbelsäule. Exostose des 11. Brustwirbelkörpers. Schiefstellung des Beckens. Artropathia def. des linken Kniegelenks. (Vergrößerte Nebennieren.)

Es handelt sich also um einen kompletten Riß der Aorta an drei Stellen, der völlig ausgeheilt ist, ohne daß die histologische und makroskopische Untersuchung anderer Arterien derartige Zerreißungen, die ausgeheilt wären, hätte nachweisen können. Diese Narben haben, ohne daß es zu einem Aneurysma dissecans gekommen wäre, selbst dem erhöhten Blutdruck von anfangs 220/150 Hg. Stand gehalten. Hier ist besonders hervorzuheben, daß die Degenerationsherde an den Gefäßen, wie sie im ersten Fall beschrieben wurden, sich nirgends vorfanden. Wohl bestand eine deutlich nachweisbare Arteriosklerose, stellenweise sogar mit deutlicher Atheromherdbildung. Insbesondere fehlen aber hier die vakuoligen Degenerationsherde, in denen die Kalkschüppchen sich abzulagern beginnen und die später in den wolkigen Degenerationsherden als Kalkkonkrementchen sich nachweisen lassen. Ich möchte die Behauptung aufstellen, daß aus eben diesen Gründen es nur zu den Aortenrissen gekommen ist, nicht aber zu Hämatombildungen. Es fehlten eben die Wege, auf denen das Blut sich in die Mediaschichten hineinwühlen kann. Auch hier fanden sich keine Veränderungen an den Vasa vasorum, insbesondere auch nicht an der neuerdings von Neumann beschriebenen A. cardio-aortalis.

Der dritte Fall von Spontanruptur einer Aorta betrifft eine 56 Jahre alte Frau.

Krankheitsgeschichte:

Klinische Diagnose: Chronische Glomerulonephritis mit sekundärer Schrumpfniere.

Anamnese: Vater an Tbc. der Lunge mit 52 Jahren gestorben. Mutter an Lungenentzündung mit 51 Jahren gestorben. Als Kind Masern, mit 18 Jahren Menarche, Menopause mit 51 Jahren. Mit 20 Jahren ist Patientin wegen einer Blinddarmentzündung operiert worden. 1. Geburt mit 35 Jahren, Eklampsie. Entbindung mit Zange. Mit 40 Jahren eine Fehlgeburt. Der behandelnde Arzt stellte bei dieser Gelegenheit einen Herzfehler fest. Vor 2 Jahren fällt zum ersten Mal auf, daß beim Treppensteigen Atemnot eintritt. Beim längeren Stehen werden geschwollene Füße beobachtet. Keine ärztliche Behandlung. Dieser Zustand hat sich nun seit etwa 4 Monaten stark verschlimmert. Heftige Atemnot auch beim Gehen in der Ebene. Der jetzt behandelnde Arzt stellt einen schweren Herzfehler fest. Seit dieser Zeit traten auch Sehstörungen auf. Vor zwei Jahren wurde der Blutdruck in der Charité festgestellt (220 mm Hg.). Gewichtsabnahme im letzten Jahre 20 kg. Einweisung wegen Nephrosklerose.

Befund: Mittelgroße, schlanke, 56jährige Patientin in herabgesetztem Ernährungs- und Kräftezustand. Zyanose der Lippen. Haut blaß, weich, warm. Dyspnoe. Kein Exanthem. R. R. 225/130 mm Hg. Temperatur 37°. Puls celer et. altus regelmäßig. Kopf o. B. Nirgends druckempfindlich. Nasen und Ohren äußerlich o. B. Mundhöhle: Rachen gerötet, etwas schleimiges Sekret, Gebiß defekt. Oberkiefer Prothese. Paradentose +. Zunge grau, belegt, trocken. Hals o. B. Thorax schlank, schmal, Vorwölbung des Sternums. Atembewegung gering, seitengleich. Lungen: Grenzen regelrecht, kaum verschieblich. In der linken Pleura Transsudat bis zur 5. Rippe. Etwas verschärftes Atmen, über beiden Unterlappen schwächeres Atemgeräusch mit Entfaltungsknistern. Herz stark nach links verbreitert. Genaue Abgrenzung nicht feststellbar. Entenschnabelconfiguration. Systolisches und diastolisches Geräusch, manchmal gedoppelt. Aktion regelmäßig. Abdomen: Leib weich, Bauchdecken stark, Leber überragt den rechten Rippenbogen. Milz nicht tastbar. Geringer Druckschmerz in der Lebergegend, keine Resistenz., Bruchpforten geschlossen. 10 cm lange, Appendektomie-Narbe. Beide Nierenlager etwas klopfempfindlich. Extremitäten: Geringe Varicenbildung an beiden Unterschenkeln. Mäßige Ödeme an beiden Knöcheln. Reflexe o. B. Urin: Eiweiß + +.

Augenhintergrund: schwerste Retinitis albuminurica. R. N.: nach langer Nierendiät 45 mmg%. Blutbild: Senkung 19/38. Sekundäre Anämie von 62%.

Diagnose: Glomerulonephritis in Übergang zur Schrumpfniere.

Verlauf: Nach anfänglicher geringfügiger Erholung stetige Verschlechterung. Diurese-Verbesserung mit Verbesserung der Herzschwäche gelingt nicht (Oleander, Mixt. solvens forte.). Intravenöse Injektionen von hypertonischer Na CL.-Lösung auf Ödem-Ausschwemmung ohne Erfolg. R. N. steigt auf 56 mmg %. R. R. zuletzt 280/150. Im EKG tiefes negatives T. als Zeichen des Überwiegens des linken Ventrikels. P.-Q. fast 0,2 sec.

7. 4. sehr schlechtes Befinden. Ganz plötzliches Versagen des Herzens. Exitus.

Sektionsbericht.

Leiche einer 56 Jahre alten Frau, Leichenflecke und Leichenstarre deutlich. Allgemeine Körperblässe. Die Haut ist schlaff und in Falten abhebbar. Keine auffälligen Ödeme. Behaarung des Kopfes und der Schamgegend von weiblichem Typus. Pupillen beiderseits gleich weit, mittelweit, rund. Blickrichtung geradeaus. Nach Eröffnung der Bauchhöhle liegen spiegelnde Darmschlingen vor. Situs regelrecht. Kein Erguß. Zwerchfellstand beiderseits der Norm entsprechend. Rippenknorpel schlecht schneidbar. Rippen etwas osteoporotisch. Situs der Brusthöhle normal. Im Herzbeutel viel geronnenes Blut. Pleuren o. B.

Herz: Sehr stark vergrößert (685 gr.) Foramen-Ovale geschlossen. Klappenapparat intakt. Der rechte Ventrikel hat etwa normale Wandstärke und -weite. Der linke Ventrikel ist sehr stark in seiner Wand verdickt. Oberhalb der Semilunarklappen befindet sich in der Aorta eine quere Einrißstelle, durch die sich Blut in den Herzbeutel gewühlt hat. Epi- und Perikard spiegelnd, glatt. Lungen vergrößert. Luftgehalt herab-

gesetzt. Konsistenz vermehrt. Sehr blutreich. In den Verzweigungen der A. pulmonalis keine vitalen Gerinnsel. Die Bronchien sind voll Schleim. Pleuren glatt und spiegelnd.

Halsorgane: Zunge o. B. Tonsillen normal groß, ohne Eiter und Beläge. Trachea gerötet. Ösophagus-Schleimhaut blaßgrau. Schilddrüse normal groß, normale Struktur.

Bauchorgane: Leber normal groß, Oberfläche glatt, Farbe rotbraun. Keine vermehrte Läppchenzeichnung. In der Gallenblase ein einzelner Cholesterinsolitär-Stein von Bohnengröße. Gallenblasenschleimhaut zart. Galle dunkelgrün. Pankreas: normale Größe und Struktur.

Magen-Darm o. B.

Milz: Normale Struktur und Größe.

Nebennieren: Lipoidarme Rinde, blaßgraues Mark.

Nieren: Kleiner als normal (250 gr.). Kapsel gut abziehbar, Oberfläche fein granuliert, sehr bunte, ganz charakteristische Färbung der Nieren. Nierenbecken normal weit. Schleimhaut blaß, zart. Ureteren durchgängig.

Beckenorgane: Rectum o. B. Harnblase normal groß, Schleimhaut blaß, zart. Uterus weist mehrere, kleine Mymknoten auf. Ovarien klein.

Pathologisch-anatomische Diagnose.

Chronische rezidivierende Glomerulonephritis mit Übergang in Schrumpfung. Hochgradige Hypertrophie des linken Ventrikels. Stauungslungen. Arteriosklerose der Aorta. Ruptur der Aorta kurz oberhalb der Semilunarklappen. Blutung in den Herzbeutel. Herzbeuteltamponade. Uterus myomatosus. Cholelithiasis. Senile Involution der Ovarien. Hypostatische Anschoppung der Lungen.

Histologischer Befund.

Aorta quer:

Im Bereich der Rißstelle an der Aorta sind keine arteriosklerotische Prozesse nachweisbar. Die Aorta ist relativ arm an Vasa vasorum, im Bereich dieser keine Wandveränderungen. Vakuolige, sogenannte „mucoide Degeneration" findet sich in deutlich ausgeprägtem Maße in geringem Umfang. Indessen, ohne daß es zu Kalkschüppschenbildung gekommen wäre. Keine entzündliche Infiltration. Keine Nekrosen. In der Nähe der Rißstelle ist die Wandstärke stark verdünnt. Die A. cardio-aortalis nicht verändert, indessen zeigt die linke Kranzarterie deutlich erkennbare mucoide Degeneration und Kalktröpfchenbildungen. Dieser Herd läßt sich verfolgen bis zur Rißstelle. In den peripheren Gefäßen keine derartigen Bildungen nachweisbar. Im Bereich des Hämatoms typische Thrombenbildungen.

A. Pulmonalis.

Hinsichtlich entzündlicher und arteriosklerotischer Veränderungen o. B. Mucoide Degeneration in ganz geringem Umfang.



Abb. 3. Fall A. T. Färbung: Hämatoxilin. Vergr. 800mal. Wabige Degenerationsherde im Bereich der mucoiden Degeneration mit Schrumpfung und dadurch bedingtem Zusammendrücken der Kerne und Untergang der elastischen Fasern.



Abb. 4 Fall A. T. Färbung: Hämatoxilin. Vergr. 1100mal. Kalkschüppchenablagerung im Bereich vakuoliger Umwandlungsstellen in einem mucoiden Degenerationsherd der Media der linken Kranzarterie bei Spontanruptur der Aorta. (Vergl. Abb. 2).

Wissenschaftliche Erörterung und Darlegung.

Ueberblickt man nun das Schrifttum des Aneurysma dissecans und der Spontanrupturen der Aorta hinsichtlich der Ansichten über die Entstehung derselben, so findet man, daß für das traumatisch entstandene Aneurysma dissecans experimentell positive Ergebnisse gezeitigt wurden. (Ziegler, Malkoff, Fabris). Wichtig ist, wie Fabris nachweisen konnte, daß weniger eine scharfe Durchtrennung der Gefäßwandschichten eine Disposition zur Entstehung des Aneurysma dissecans schafft, — was durch aus übereinstimmt mit den Erfahrungen über die Arteriennaht, die lege artis ausgeführt, nicht zum Aneurysma dissecans führt, — als eine Mortifikation durch in die Tiefe wirkende chemische Agentien. Borst und Enderlen sahen aneurysmatische Ausbuchtungen nur dann auftreten, wenn an den Nahtstellen der Gefäßwand entstandene Nekrosen den Heilungsprozeß verzögerten. Bei den experimentell gesetzten, aneurysmatischen Bildungen heilten die verletzten Stellen mit bindegewebigen Narben und erheblicher Intimaverdickung aus. Ueber die Ursache der spontanen Bildung der Aneurysmata dissecantia wird im älteren Schrifttum hauptsächlich auf plötzlich wirksame Traumen hingewiesen in Verbindung mit atheromatösen Prozessen der Gefäßwand oder erhöhtem Blutdruck. Im neueren Schrifttum wird, wie eingangs dargelegt, klar herausgestellt, daß solche Bildungen entstehen können, ohne daß Arteriosklerose, Lues oder sonstige infektiös-entzündliche Prozesse bestanden haben. Histologisch wird dann nur die „mucoide Degeneration" gefunden. In Bezug auf meine Beobachtungen ist bei Aneurysma dissecans weder Atheromatose zu beobachten gewesen, noch kommt erhöhter Blutdruck ätiologisch in Frage. Schon Shennan und Pirie (1912) lehnen die Entstehung des Aneurysma dissecans durch Trauma und atheromatöse Prozesse der Intima ab. Ebenfalls kann nach ihrer Meinung ein erhöhter Blutdruck nicht als ätiologischer Faktor in Frage kommen. Nach ihren Beobachtungen beruht die Schwächung der Gefäßwand auf einer fettigen Degeneration der

Media, auf Einwachsen von zur Hyanilisierung neigender Bindegewebszügen zwischen die elastischen Lamellen, auf Verdünnung und Einreißen der elastischen Fasern, sowie auf Atrophie und Untergang der muskulösen Elemente. Diese Beobachtungen möchte auch ich in den Vordergrund stellen, bei der Beurteilung der Entstehungsbedingungen des Aneurysma dissecans. Indessen konnte ich nur die oben beschriebenen, im Schrifttum nicht wiedergegebenen Degenerationsveränderungen in der Media nachweisen, ohne daß eine fettige Degeneration bestanden hat. Fett konnte ich in den von mir gezeigten vakuoligen Bildungen, in denen es zu Kalkablagerungen kommen kann, nie finden. Auch fehlen in meinen Präparaten Hinweise dafür, daß die Vasa vasorum in ätiologischer Hinsicht verantwortlich gemacht werden müssen für die Entstehung der zum Aneurysma dissecans führenden Degenerationsherde in der Media. So nimmt Schmidt, Erwin, ebenfalls an, daß eine Erkrankung der Gefäßwand eine Vorbedingung für die Bildung der Aneurysmata dissecantia ist, als weitere Bedingung indessen fordert aber auch er eine Arteriosklerose und ein leichteres oder stärkeres Trauma. Babes und Minorescu sprechen von einer dissezierenden Aortitis; Krukenberg geht noch weiter, indem er sich dafür einsetzt, daß die dissezierenden Aneurysmen ihr Blut von den Vasa vasorum erhalten. Weise beschreibt vorwiegend regressive Veränderungen der Media, vornehmlich des elastischen Gerüstes, wobei ich von den ganzen Fällen, die mit einer Mesaortitis luetica ' einhergehen, absehe. Plessmann beschreibt in einem Falle von Aneurysma dissecans der Bauch- und Brustaorta chronische entzündliche Veränderungen der Gefäßwand in der mittleren und äußeren Schicht der Media. Tyson sieht bei der Beobachtung von fünf Fällen eine erhebliche degenerative Veränderung an den Vasa vasorum der Adventitia, die vielfach vollkommen obliteriert waren und vertritt auch die Meinung, daß das Aneurysma dissecans durch die Blutung in die geschädigte Media von den Vasa vasorum entstehe. Schließlich Gray und Atiken (1929) weisen auf die Folgen einer rheumatischen Infektion hin, bei einem Falle von Aneurysma dissecans nach Polyarthri-

tis, wo sie im histologischen Präparat grob erkennbare Veränderungen an Aorta und Pulmonalis festzustellen in der Lage waren. Auch Klinge beschreibt Fälle von Aneurysmata dissecantia, in denen er solche Beobachtungen bestätigt.

Bis in die neueste Zeit hat man versucht, eine Erklärung für die mucoiden Veränderungen der Aorta zu finden. So hat Hellner darauf hingewiesen, daß verschiedene Momente der Ansicht entgegengebracht werden können, daß toxische Schädigungen die Ursache für diese nekroseartigen, vakuoligen Degenerationsherde wären. Er weist mit Recht darauf hin, daß wir bei primär toxischen Nekrosen die reaktiv entzündlichen Prozesse, bei sorgfältiger Nachforschung nie vermissen. Wie auch den übrigen Untersuchern war es mir nie möglich, solche nachzuweisen. Hellner spricht davon, daß die Bilder, die man hier zu sehen bekommt, an eine „Saftstauung" mit sekundärem Untergang der faserigen Strukturen der Aortenwand erinnern. Er ist deswegen zur Ansicht gekommen, daß in derartig gelagerten Fällen ein konstitutionelles Moment im histologischen Bau der Aorta mit in Frage gezogen werden muß, d. h. daß in diesen Fällen eine primäre Wandschwäche die angeboren sein soll, im Anfangsteil der Aorta anzunehmen ist. Er lehnt sich dabei weitgehend an die Darstellungen von Orsos an. Bei dem von mir beobachteten Fall von Aneurysma dissecans ist hinsichtlich einer rheumatischen Infektion nichts bekannt. Bei der Autopsie haben sich keinerlei Hinweise dafür ergeben, daß ein Rheumatismus bestanden habe, insbesondere fanden sich im Herzmuskel keine Aschoff'schen Knötchen. Ich muß deswegen annehmen, daß in diesem Fall das Primäre ebenfalls ein degenerativer Prozeß der Media der Körperarterien ist. So wie schon Erdheim, Shennan und Pirie auf eine solche hinweisen. Das Primäre liegt meines Erachtens in den eigenartigen vakuoligen Degenerationen der Bindegewebselemente in der Media, mit Neigung zur Verkalkung ohne vorherige Verfettung. Bei dem dauernd wirksamen Innendruck des Arterienrohres kommt es erst in der Peripherie zu Einrissen mit unbestimmten abdominellen Beschwerden, um dann plötzlich, wie es in dem von mir beob-

achteten Fall beim Aufrichten zum Zwecke der Auskultation zum Zerreißen auch in der Aorta ascendens mit Blutung in die Aorta und in den Herzbeutel kommt. Da die Zerreißung der Intima allein nicht zum Aneurysma dissecans führt, beweist der zweite, mitgeteilte Fall mit geheilten Arterienrissen. Selbst wenn man annimmt, daß diese Risse noch zu einer Zeit entstanden sind, wo der Blutdruck nicht erhöht war, wie kurz von dem Tode, 220/150 Hg., so wären alle Bedingungen dafür gegeben, daß das Blut sich in der Media der Aorta in der Richtung des geringsten Widerstandes auch in der Adventitia einen Weg sich hätte bahnen können. So ungefähr, wie in dem dritten, von mir mitgeteilten Fall beobachtet werden konnte. Dafür bestehen keinerlei Anhaltspunkte. Es findet sich auch nicht die Spur von Hämosiderin im Bereich der Rißstelle und in der Umgebung derselben. Diese Beobachtung stimmt gut überein mit den experimentellen, gefundenen Beobachtungen von Fabris, Borst und Enderlen, wo ein glatter Riß eben einfach bindegewebig vernarbt. Beim Menschen indessen ohne erhebliche Intimaverdickung. Diese Beobachtung zeigt auch, daß normales und intaktes Bindegewebe durchaus imstande ist, ohne Aneurysmabildung einem Blutdruck von 220 mm Hg Widerstand zu leisten. Ein Beweis dafür, daß bei der Entstehung des Aneurysma dissecans eine besondere Herabsetzung des Widerstandes des Bindegewebes überhaupt eine wesentliche Rolle spielt.

Zusammenfassung.

Es wird in vorliegender Arbeit, fußend auf die früheren Untersuchungen über Aorten-Spontanrupturen, besonders geachtet auf das Verhalten der „mucoiden Degeneration". Hierbei wird besonderer Wert gelegt auf die bis dahin nicht im Schrifttum niedergelegte Abscheidung von feinsten Kalktröpfchen in den Vacuolen, die sich bei einem Fall von Aneurysma dissecans nur in den distalen Abschnitten, vorwiegend im Stammgebiet der großen, von der Aorta abgehenden Schlagadern nachweisen ließen. Sie wurden nicht gefunden bei einem Fall von ausgeheilten Aortenrissen und waren nur nachweisbar im Bereich der

linken Kranzarterie bei einem Fall von Spontanruptur einer Aorta an typischer Stelle. Das Auftreten von Kalktröpfchen im Bereich der „mucoiden Degenerationsherde" macht die Annahme wahrscheinlich, daß es sich um primäre Stoffwechselstörungen im Bindegewebsapparat handelt.

An dieser Stelle möchte ich Herrn Dozent Dr. Benoit für die Ueberweisung des Themas, für das Material sowie für die Anregungen, die er mir im Verlauf der Arbeit gegeben hat, meinen Dank auszusprechen.

Literaturangabe.

Babes und Minorescu: Über dissecierende Arteritis und Aneurysma dissecans. Beitrg. Z. Patholog. Anat. u. allgem. Patholog. 48. 221. 1910.

Beitzke: Zur Entstehung der Atherosklerose. Virchow's Arch. 267. 625.

Benda: Das Arterien-Aneurysma. Ergeb. allgem. Patholog. u. patholog. Anat. 8. 196. 1902.

Borst und Enderlen: Über Transplantation von Gefäßen und ganzen Organen. Dtsch. Z. f. Chirurgie, 99. 54. 1909.

Bostroem: Das geheilte Aneurysma dissecans. Dt. Arch. f. klin. Medizin. 42. 1888.

Busse: Über Zerreißung und traumatische Aneurysmen. 183. 440. 1906

Cellina: Über die sogenannte Spontanruptur der Aorta, im besonderen über eine seltene Veränderung der Tunica media. Arch. ital. Anat. 2. 1105. 1930.

Cellina: Mediomucosis disseminata aortae. Virchow's Arch. 280. 65.

Chiari: Über einen Fall von traumatischer Aortenruptur. Prag. med. Wochenschrift 13. 1886.

Dierke: Ein Fall von Aneurysma dissecans. Inaug.-Diss. Greifswald. 1914.

Erdheim: Medionecrosis aortae idiopathis. Virchow's Arch. 273. 454.

Erdheim: Mediomucosis aortae idiopathia cystica. Virchow's Arch. 276. 454.

Ernst: Eine geheilte zirkuläre Aortenruptur. Verhandlg. d. deutsch. patholog. Gesellsch. 1904.

Fabris: Experimentelle Untersuchungen über die Pathogenese der Aneurysmen. Virchow's Arch. 165. 1901.

Feyland: Les aneurysmes de l'aorte d'origine rheumatismes. Thèse de Paris. 1906.

Flockmann: Über Aneurysma dissecans. Münch. med. Wochenschr. 27. 847. 1898.

Geissler: Ein Fall von Aneurysma dissecans der Aorta mit Intima-Bildung. P. I. Berlin. von Orth 1906. S. 282.

Gottwald: Zur Frage der spontanen Aortenruptur. Dt. Arch. f. klin. Medizin. 179 H. 6. 590.

Gsell: Wandnekrose der Aorta als selbständige Erkrankung und ihre Beziehung zur Spontanruptur. Virchow's Arch. 270. 1.

Gray und Atiken: Spätveränderungen in Aorta und Lungenarterien nach Polyarthritis. Arch. of pathol. 8. 3. 1929.

Hammer: Trauma und Aortenruptur. Dt. Z. gerichtl. Med. 18.

Hassler: Über einen Fall von sehr ausgebreiteter Lungennekrose infolge Kompression der Pulmonararterien. Frankf. Z. f. Pathol. 46. 3. 1934.

Hellner: Über die Spontanruptur der mucoiden Aorta (Betriebsunfall). Dt. Z. gerichtl. Med. 22. 2.

Jacobsohn: Ein Fall von geheiltem Aneurysma dissecans. Inaug.-Diss. Kiel. 1885.

Jores: Arterien Henke-Lubarsch, Handbuch der speziell. pathol. Anat. und Hist. Bd. 2.

Krukenberg: Beiträge zur Frage des Aneurysma dissecans. Zieglers Beiträge. 67. 1920.

Lewinsohn: Über tödliche Aortenzerreißung aus geringen Ursachen. Virchow's Arch. 282. 1.

Klinge: Rheumatismus.

Letterer: Beiträge zur Entstehung der Aortenruptur an typischer Stelle. Virchow's Arch. 253. 534.

Malkoff: Über die Bedeutung der traumatischen Verletzungen von Arterien (Quetschung, Dehnung) für die Entwicklung der wahren Aneurysmen und Arteriosklerose. Beiträge zur Pathologie. 25. 431. 1899.

Marciani: Über die Pathogenese der sogenannten Spontanruptur der Aorta. (Mit besonderer Berücksichtigung der Veränderungen des elastischen Gewebes.) Cuore 1926 Nr. 1; ref. Z. Bl. Path. 53. 9.

Moritz: Mediomucosis aortae idiopathia cystica Am. I. path. 8. 6. 1932.

Moriani: Über einen Fall von Aneurysma dissecans mit besonderer Berücksichtigung der frischen Rupturen der Aortenmedia. Virchow's Arch. 202. 282. 1910.

Neubürger: Über Aortenveränderungen bei Spontanrupturen, besonders über die mucoidcystische Entartung der Media. Z. Kreislaufforsch. 1932. 24.

Orsos: Die Struktur der Aorta ascendens und ihre pathologische Bedeutung. Verhandl. dt. pathol. Gesellsch. München 1931. 1.

Plessmann: Beitrag zur Pathogenese des Aneurysma dissecans. Z. f. Kreislaufforsch. 1930.

Siegmund: Über nichtsyphilitische Aortitis. Z. f. Kreislaufforsch. 21. 389.

Sheñan und Pirie: The eliologie of dissecting aneurysme. Brit. med. Journ. 1912.

Schilling: Über Aneurysma dissecans der Aorta. Frankf. Z. f. Patholog. 1922.

Schmidt, E.: Ein Fall von geheiltem Aneurysma dissecans. Inaug.-Diss. München 1911.

Schreckenbach: Über einen Fall von dissezierenden Aneurysma der Aorta. Jahrb. d. Münchener Krankenanstalt 12. 1927.

Stoeck und Eppstein: Über arterielle Gefäßwandveränderungen bei Grippe. Frankf. Z. f. Patholog. 23. 163.

von Schnurbein: Über Aortenruptur und Aneurysma dissecans. Frankf. Z. f. Pathol. 34. 1926.

Tyson: Dissezierende Aneurysmen. Amer. S. Path. 1931.

Volante und Marianici. Über das Aneurysma dissecans und seine Pathogenese. Arch. ital. Anat. 1931.

Wegelin: Über Aneurysma dissecans bei puerperaler Eklampsie. Berl. klin. Wochenschr. 1909.

Weise: Medianekrosen. Eine Untersuchung im laufenden Sektionsmaterial. Beitrag pathol. Anat. 93. 238. 1934.

Wiesel: Die Erkrankung arterieller Gefäße im Verlauf akuter Infektionen. Z. f. Heilk. Abt. path. Anat. 1905, 1906, 1907.

Ziegler: Über traumatische Arteritis und deren Beziehungen zur Arteriosklerose und zum Aneurysma. Verhandl. d. dt. pathol. Gesellsch. 1. Tagung 85. 1898.

Lebenslauf.

Am 9. Juni 1908 wurde ich, Otto Hermann Erich Janisch als Sohn des Gastwirtes Otto Janisch und seiner Ehefrau Martha, geb. Mahlitz, zu Berlin geboren. Ich besuchte von Michaelis 1919 bis Ostern 1929 das Falk-Real-Gymnasium zu Berlin, an welcher Anstalt ich auch die Reifeprüfung ablegte.

Während meiner Studienzeit besuchte ich zuerst die Friedrich-Wilhelms-Universität zu Berlin und später die Friedrich von Schiller Universität zu Jena.

Das ärztliche Vorexamen und das ärztliche Staatsexamen bestand ich in Jena.

Meine Bestallung als Arzt erhielt ich am 15. 9. 1937.

Ich bin arischer Abstammung und evangelischer Konfession